



Microscopia en cuero vacuno con pelo y cuero vacuno depilado

Microscopy in bovine leather with hair and depilated bovine leather

Presentación: 02/06/2023

Aprobación: 18/09/2023

Mariana Esterelles  <https://orcid.org/0009-0003-5197-3945>

Departamento de Tecnología de la Producción del Cuero y Calzado, Instituto Nacional de Tecnología Industrial - Cueros, Camino Centenario e/505 y 508 M. B. Gonnet, Buenos Aires - Argentina
mesterelles@inti.gob.ar

Adriana Cachile

Departamento de Tecnología de la Producción del Cuero y Calzado, Instituto Nacional de Tecnología Industrial - Cueros, Camino Centenario e/505 y 508 M. B. Gonnet, Buenos Aires - Argentina
acachile@inti.gob.ar

Resumen

El objetivo de este trabajo es obtener patrones de imágenes de cuero vacuno con pelo y depilado que permitan observar su estructura mediante técnicas histológicas, con la contribución fundamental de una lupa binocular, un microscopio óptico y un microscopio de barrido (SEM). Como resultado, se espera ampliar el conocimiento y la comprensión de la estructura del cuero vacuno a través de imágenes.

Palabras clave: Cuero vacuno, lupa, microscopios y técnicas histológicas.

Abstract

The objective of this work is to obtain image patterns of empty leather with hair and hair removal that allow its structure to be observed using histological techniques, with the fundamental contribution of a binocular magnifying glass, an optical microscope and a scanning microscope (SEM). As a result, it is hoped to expand knowledge and understanding of the structure of empty leather through images.

Keywords: Cowhide, magnifying glass, microscopes and histological techniques.

Introducción

En este estudio, se examinaron las diferentes variantes del cuero vacuno mediante el uso de microscopía y se llevó a cabo su caracterización (Milton, Egham, & Surrey, 1957).

La metodología empleada en esta investigación se basa en gran medida en la experimentación. Para ello, se utiliza una técnica histológica que nos permite preparar y estudiar la materia orgánica bajo el microscopio mediante una serie de procedimientos. La reducción de tejidos a cortes se realiza utilizando equipos diseñados específicamente para este propósito, llamados micrótomos. Este procedimiento puede realizarse en tejidos frescos, lo que permite la observación de la estructura fibrosa. También se lleva a cabo mediante técnicas de fijación y coloración con diversos tintes selectivos, que permiten teñir los diferentes tejidos y elementos que componen la piel o el cuero para observar sus características morfológicas. La constitución química e histológica está estrechamente relacionada.

Además, en este estudio se incluye la captura de imágenes del pelo de cuero vacuno obtenidas mediante microscopio óptico, lo que contribuye a ampliar nuestra comprensión de la piel de este animal. La hipótesis de este análisis se basa en la obtención de imágenes a través del microscopio, lo que nos permite realizar una observación detallada de la estructura de la piel vacuna. Esta observación se enriquece aún más con la incorporación de otros equipos, como el microscopio electrónico de barrido (SEM) y una lupa binocular, que permiten una observación más detallada de la estructura de la piel.

Metodología

Preparación de muestra

Las muestras de cuero vacuno con pelo y depilado se fijaron con formalina neutra al 10% estabilizada para preservar los tejidos. Este fijador es ideal para mantener los tejidos sin cambios durante el proceso de procesamiento, deshidratación, aclaramiento e inclusión en parafina. Luego, se realizaron cortes histológicos y se capturaron fotomicrografías a color para identificar la estructura histológica de ambos tipos de cuero. Utilizamos equipos como lupa estereoscópica, microscopio óptico, microscopio electrónico de barrido (SEM), micrótomos de mano y micrótomos rotatorios. El grosor de las secciones se fijó en 5 micrones para reducir la superposición de núcleos. Cabe destacar que el espesor total de la piel vacuna en este trabajo es de 5 mm. Se utilizaron diversas magnificaciones en los diferentes instrumentos (1.5x, 2.5x, 4x, 4.5x y 500x) debido a la complejidad del espesor de la piel vacuna.

Tinción Histológica

Empleamos la técnica de tinción de rutina con hematoxilina y eosina para estudiar la estructura de los tejidos de la piel y cuero. Esta técnica revela características particulares de los tejidos, como la coloración violeta de los núcleos celulares con hematoxilina y la coloración rosa de sustancias intercelulares, citoplasma, fibras elásticas y fibras reticulares con eosina. También se utilizó el colorante Sudan IV para la tinción de lípidos.

Caracterización

Las muestras de cuero provienen de Argentina y se obtuvieron de diversas razas de bovinos, como criollo y Holstein (vaca frisona). Las pieles vacunas se clasificaron según la edad de las vacas y su sexo. En cuanto al espesor de la piel vacuna, esto nos permitió identificar diferentes zonas, como la zona flor, la zona de unión, el corium, la carne y el tejido adiposo. La zona flor o capa papilar, se extiende hasta la raíz del pelo abarcando el sistema venoso, glandular. La

zona unión comprende las arterias y venas.

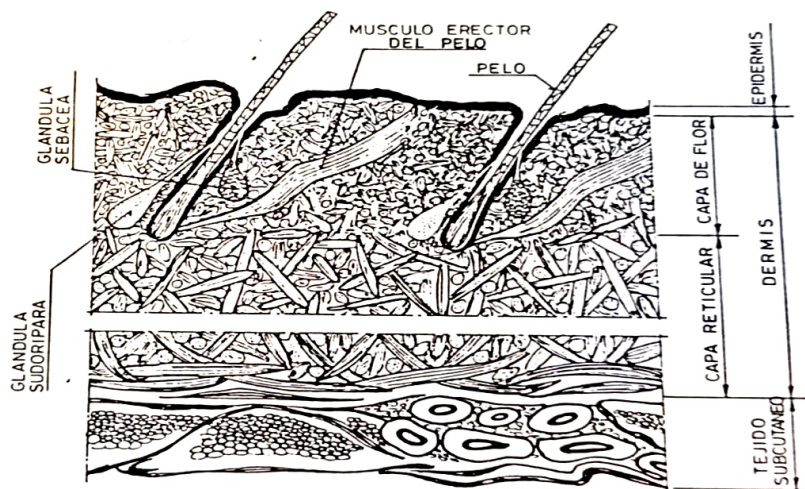


Figura 1 Esquema de un corte de piel vacuna fresca. (Rodellino L. , 1985)

La dermis papilar forma los rebordes dérmicos, la cual está constituida por tejido conectivo laxo de colágeno y fibras elásticas. También se encuentra el colágeno que actúa como fibra de fijación para la epidermis, fibroblasto, células plasmáticas, cebadas y macrófagos.

En la estructura central de la piel se encuentra el tejido colagénico formado por fibras y haces de fibras, corium o capa reticular.

La dermis reticular entendiéndose como el conjunto denso e irregular de fibras colagénicas y fibras elásticas, fibroblastos, células sebáceas, glándulas sudoríparas, sebáceas, folículos pilosos y músculo piloerector (Grataco, Boleda, Portavella, Adzet, & Lluch, 1962).

Las fibras reticulares son finas fibras de colágeno asociadas a lípidos y a glúcidos.

Las fibras del tejido conjuntivo se presentan en cantidad variable, según la función del tejido donde se ubiquen y de acuerdo a su necesidad estructural, son proteínas de larga cadena polipeptídicas compuestas por fibras de colágeno, fibras reticulares y fibras elásticas.

Se inserta a este ensayo la observación del pelo vacuno para ampliar su comprensión y una descripción de sus componentes. El pelo terminal se conforma por el tallo piloso constituido por medula, corteza y cutícula. El folículo piloso se encuentra compuesto por el infundíbulo, istmo y segmento inferior (bulbo piloso) que son células matriciales y melanocitos. Constituido por medula, corteza, cutícula, vaina radical interna (cutícula, capa de Henle y capa de Huxley) vaina radicular externa y vaina dérmica de tejido conjuntivo (vaina folicular). Para la observación en microscopio de los componentes mencionados del folículo piloso tiene su importancia la forma en que se realice el corte longitudinal o corte transversal (Rodellino L. , 1985).

Análisis

Las imágenes capturadas muestran la morfología de la piel vacuna y sus características, como la división y la compacidad de las fibras. Además, se destacan las diferencias entre la epidermis y el corium en términos de estructura química y morfológica. Estos hallazgos pueden proporcionar a los especialistas en cueros un conocimiento básico de la morfología que les ayudará en el desarrollo de procesos para la fabricación de pieles y cueros. En el futuro, planeamos realizar más estudios con cortes de tejidos de diferentes mamíferos para analizar sus características microscópicas.

Resultado

Se observa las capturas de imágenes de las diferentes muestras de cuero vacuno con pelo y depilado, utilizando diversas técnicas de observación y tinción. Estas imágenes permiten una comprensión más profunda de la estructura de la piel y el pelo vacuno.

En la tabla 1 se observan las capturas de imágenes mediante lupa estereoscópica de superficie (figura 2) y de corte transversal (figura 3), de cuero vacuno con pelo, así como las de grano de superficie (figura 4) y de corte transversal (figura 5), de cuero vacuno depilado.



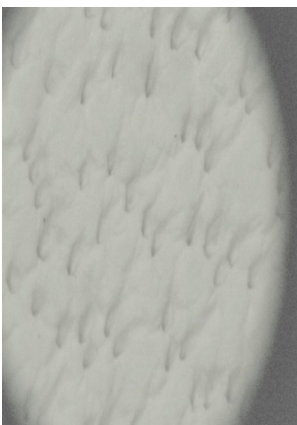

Tipo	Lupa Estereoscópica	
Cuero vacuno con pelo	 <p data-bbox="368 1051 742 1081">Figura 2: Superficie - Aumento 1.5x</p>	 <p data-bbox="828 1051 1286 1081">Figura 3: Corte transversal - Aumento 2.5x</p>
Cuero vacuno depilado	 <p data-bbox="331 1544 780 1576">Figura 4: Grano superficie - Aumento 4.5x</p>	 <p data-bbox="828 1544 1286 1576">Figura 5: Corte transversal - Aumento 1.5x</p>

Tabla 1. Imágenes capturadas con Lupa Estereoscópica de cueros vacunos analizados.

Para el análisis en microscopio se obtuvieron micro secciones transversales con micrótopo de mano y micrótopo rotatorio de la zona crupon.

En la tabla 2 se observan las capturas de imágenes de corte transversal sin tinción (figura 6) y corte transversal con tinción de Hematoxilina - Eosina (figura 7) en cuero vacuno con pelo mediante Microscopio Óptico.

La estructura celular de la sección de piel quedo demostrada con la tinción de Hematoxilina - Eosina. La Hematoxilina es un colorante básico, se utiliza en histología para teñir componentes anionicos (ácidos) de los tejidos, aportando una coloración violeta a los núcleos celulares. La Eosina es un colorante acido que tiñe componentes básicos, de una coloración rosa, como

sustancias intercelulares, citoplasma, fibras elásticas y fibras reticulares. El resultado es una intensa coloración en la porción epidérmica.

Las figuras 8 y 9 de la tabla 2 corresponden a las capturas de imágenes de corte transversal sin tinción y corte transversal con tinción de Sudan IV para lípidos, en cuero vacuno depilado mediante Microscopio Óptico.

En la determinación histoquímica se emplea los colorantes de SUDAN. Este colorante se encuentra disuelto en solvente orgánico en el que los lípidos sean insolubles. La coloración tendrá su efecto cuando las moléculas del colorante se esparzan entre los lípidos y el solvente sea soluble en ambos.

Este colorante identificado como SUDAN IV es utilizado para coloraciones de vainas mielínicas de fibras nerviosas integradas por lipoproteínas.

Puede demostrarse la presencia de lípidos naturales en las pieles la penetración de los impregnantes o la suma de aceite en los cueros o pieles con la técnica de tinción Sudan IV que es un colorante soluble en las grasas, teniendo como resultados que los lípidos, grasas y aceites se tiñen de rojo – anaranjado.

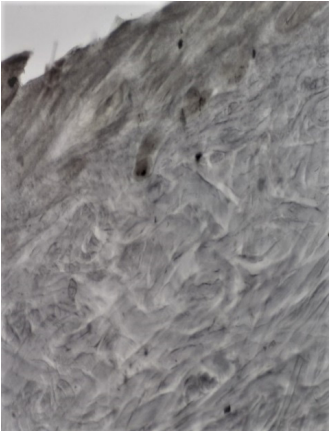
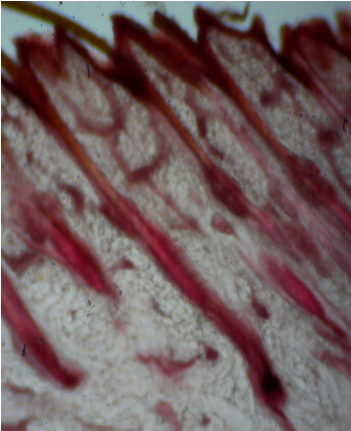
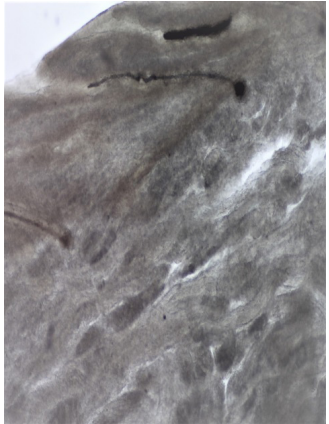
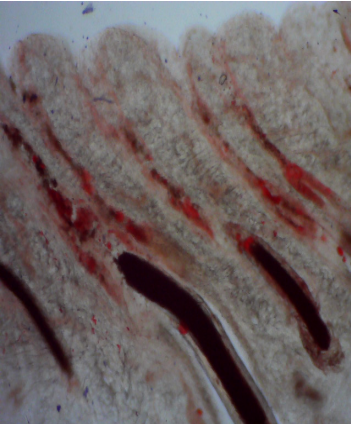
Tipo	Microscopio Óptico	
Cuero vacuno con pelo	 <p data-bbox="349 1327 787 1357">Figura 6: Corte transversal – Aumento 4x</p>	 <p data-bbox="855 1327 1279 1383">Figura 7: Tinción H-E Corte transversal – Aumento 4x</p>
Cuero vacuno depilado	 <p data-bbox="349 1859 787 1889">Figura 8: Corte transversal – Aumento 4x</p>	 <p data-bbox="901 1859 1236 1910">Figura 9: Tinción Sudan IV Corte transversal – Aumento 4x</p>

Tabla 2. Imágenes capturas con Microscopio Óptico de cueros vacunos analizados.

En la tabla 3 se observan la captura de imágenes mediante Microscopio electrónico de barrido (SEM) en superficie (figura 10) y cortes transversales (figura 11) en cuero vacuno depilado.

Se realizó la observación con el microscopio electrónico de barrido (SEM) en Laboratorio: INTI - Centro de Investigación y Desarrollo en Micro y Nanoelectrónica del Bicentenario. Equipo: SEM FEI Quanta 250 FEG. Se efectuaron cortes transversales con posterior recubrimiento metalizado de oro en la superficie de las muestras ensayadas de cuero vacuno depilado provenientes del Laboratorio de Microscopia INTI CUEROS para mejorar la resolución con el fin de optimizar su observación.

Se identifica en las micrografías la parte superior denominada zona de la epidermis, continuando con la zona de unión, corium y carne que conforman la estructura fibrosa vacuna.

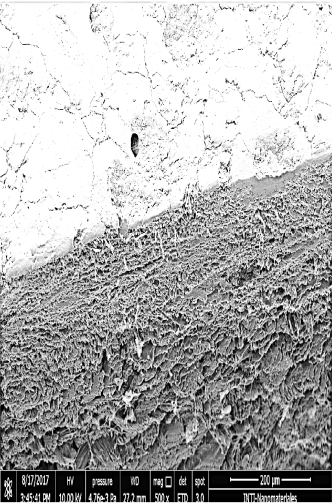
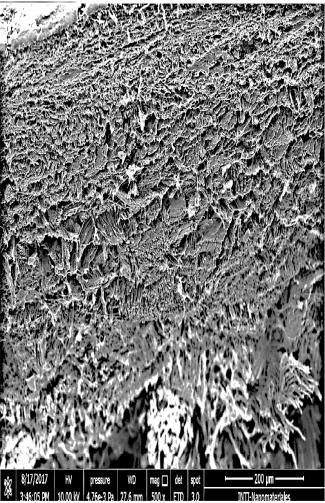
Tipo	Microscopio electrónico de barrido (SEM)	
Cuero vacuno depilado	 <p data-bbox="359 1385 783 1438">Figura 10: Superficie y corte transversal Aumento 500x</p>	 <p data-bbox="833 1385 1301 1410">Figura 11: Corte transversal - Aumento 500x</p>

Tabla 3. Imágenes capturas con Microscopio electrónico de barrido (SEM) de cuero vacuno depilado.

En la figura 12 de la tabla 4 se observa la captura de imagen del pelo de cuero vacuno mediante microscopio óptico.

El pelo en diferentes especies de animales, evidencia características específicas en la observación con microscopio óptico.


Tipo	Microscopio óptico
Pelo	 <p data-bbox="752 836 904 885">Figura 12 Aumento 40 x</p>

Tabla 4. Imagen capturada del pelo de cuero vacuno.

CONCLUSION

En base a nuestro análisis mediante microscopio electrónico de barrido (SEM) y microscopio óptico de las muestras de cuero vacuno con pelo y cuero vacuno depilado, llegamos a las siguientes conclusiones:

La epidermis, específicamente la zona flor del cuero vacuno, no muestra signos de deterioro y se puede observar hasta la zona de unión. Además, se nota una trama abierta de fibras en la zona del corium, con espacios largos y angostos entre las fibras, lo que permite una evaluación detallada de la estructura fibrosa del cuero.

Los folículos pilosos que atraviesan la epidermis hacia el exterior son claramente visibles tanto en la superficie como en los cortes transversales, y se pueden observar a través de la lupa estereoscópica en la figura 2 y figura 3 de cuero vacuno con pelo.

Las imágenes capturadas del pelo vacuno mediante microscopio óptico exhiben las características típicas de una fibra natural de origen animal o proteica, con escamas identificables desde un punto de vista cualitativo.

Este primer ensayo ha logrado proporcionar patrones de imágenes y una caracterización detallada del cuero vacuno con pelo y depilado, lo que enriquece el conocimiento histológico sobre esta especie. La incorporación de micrografías del pelo y el uso de diversos equipos han enriquecido este desarrollo.

Nuestros resultados demuestran que es posible evaluar la piel mediante técnicas microscópicas para estudiar la distribución de los tejidos constituyentes que la componen. Esto puede ayudar a explicar las características específicas de diferentes tipos de pieles, su calidad y posibles defectos, especialmente durante los procesos de curtición. Además, la aplicación de tinciones especiales, como la detección de exceso de lípidos en el proceso, puede sugerir mejoras en el proceso con un seguimiento más preciso.

Con perspectiva de futuros trabajos en histología que abarquen diversas especies de animales, esta investigación sienta las bases para una comprensión más profunda de la anatomía microscópica de la piel y el cuero en el contexto de la industria de la curtición.

REFERENCIAS

- Adoni, J. (2015). Historia de la Histología. Honduras. Vol. 83, 1 - 2.
- Allen, T. (1992). Métodos histotecnológicos. E.E. U.U.
- Anjli, V., Malathy, J., Amalin, P. (2023). Learning species definite features from digital microscopic leather images. Volumen 224.
- Dempsey, M. (1920 -1945). Leather Microscopy. London, 319 - 414.
- Finn G. (1998). Atlas color de histología Editorial Medica Panamericana. Madrid, 89 - 96.
- Fred, O., William, T., Roddy., Robert, M., Lollar. (1956). The Chemistry and Technology of Leather. Volumen I.
- Grataco., Boleda., Portavella., Adzet., & Lluch. (1962). Tecnología Química del Cuero. España. 1 - 16.
- Henry R., Procter. (2018). A Text-book of Tanning A treatise on the conversion of skins into leather both practical and theoretical. 2 - 16.
- Jose H. (2001) Editorial Ateneo. Histología de Di Fiore. Texto y Atlas, 18 - 28.
- Joaquín H. (2011). PRACTICA N° 2. La técnica histológica. Universitat d'Alacant Departament de Biotecnologia
- Juan F. Enciclopedia. Versión 01.00. Capítulo. La piel y su estructura. Química Internacional para el curtido.
- Goldman, L. (1957). Journal of the Society of Leather Trades Chemists. *California* Volume XLI. 244 -245.
- Luis, A., Zugno., Rhein. (2019). Fine Hair On American Bovine Leathers. XXXV IULTCS Congress Dresden.
- Milton., Egham, & Surrey. (1957). Hides, skin and leather under the microscope. Editado por la British Leather Manufacturers' Research Association, 4 - 6.
- Manuel, M., Pilar, M., Manuel, A., Pombal. (2018). Atlas de Histología Vegetal y Animal. Universidad de Vigo.
- Flamini, M., Barbeito, C. (2022). Capítulo 3. Introducción a las técnicas histológicas básicas. UNLP
- Gorodner, OZ. (2005). Guía de actividad N.º 1. Histología. Parte I: Técnica histológica. Métodos e instrumentos de estudio. Facultad de Medicina de la Universidad Nacional del Noreste.
- Pawlina, W. (2016) Ross-Histología texto y atlas. Correlación con Biología Molecular y Celular. 7a ed. Barcelona
- Radostits, O. M., Mayhew, J.I.G.(2002). Exploración clínica de la piel. Examen y diagnóstico clínico en veterinaria. Madrid: Ediciones Harcourt. 213-244.
- Rodellino, L. (1985). Estudio de la piel. Química técnica de la Tenería. España. 1-20.
- Selime, Ç., Nilgün Ö.l., Mustafa, E., Ömer, K. (2016). Thermophysiological Comfort Properties of the Leathers Processed with Different Tanning. Turkey.

Suvarna, S., Christopher L., Bancroft, J. D. (2019). Theory and Practice of Histological Techniques. Eighth Edition. Elseiver.

Tancous, J., Roddy, W., O'Flaherty F. (1959). Histological techniques used for studing defects of hides, skins and leather. Cincinnati, Ohio. 224-234.